



You have downloaded a document from
RE-BUŚ
repository of the University of Silesia in Katowice

Title: Stopa płasko-kośława dziecięca

Author: Ryszard Tomaszewski, Barbara Czasławska

Citation style: Tomaszewski Ryszard, Czasławska Barbara. (2020). Stopa płasko-kośława dziecięca. "Pediatria i Medycyna Rodzinna" (2020, nr 4, s. 368-372), DOI:10.15557/PiMR.2020.0066



Uznanie autorstwa - Użycie niekomercyjne - Bez utworów zależnych Polska - Licencja ta zezwala na rozpowszechnianie, przedstawianie i wykonywanie utworu jedynie w celach niekomercyjnych oraz pod warunkiem zachowania go w oryginalnej postaci (nie tworzenia utworów zależnych).



UNIwersYTET ŚLĄSKI
W KATOWICACH



Biblioteka
Uniwersytetu Śląskiego



Ministerstwo Nauki
i Szkolnictwa Wyższego

Ryszard Tomaszewski^{1,2}, Barbara Czaśawska¹

Stopa płasko-koślawą dziecięcą

Paediatric flatfoot

¹ Oddział Urazowo-Ortopedyczny, Górnośląskie Centrum Zdrowia Dziecka, Katowice, Polska

² Instytut Inżynierii Biomedycznej, Wydział Nauk Ścisłych i Technicznych, Uniwersytet Śląski w Katowicach, Chorzów, Polska

Adres do korespondencji: Dr n. med. Ryszard Tomaszewski, Górnośląskie Centrum Zdrowia Dziecka, Oddział Urazowo-Ortopedyczny, ul. Medyków 16, 40-752 Katowice, tel.: +48 32 207 18 08, e-mail: tomaszewski_r@poczta.onet.pl

Streszczenie

Stopa płasko-koślawą u dzieci stanowi poważny problem terapeutyczny. W trakcie rozwoju dziecka stopa podlega procesom modyfikacji cech anatomicznych i fizjologicznych. U małych dzieci stopa płasko-koślawą jest wariantem fizjologicznym. Oceny deformacji stopy płasko-koślawej dokonuje się na podstawie badania klinicznego, badania na podoskopie i ewentualnie badania radiologicznego. Dopiero od wieku około 3 lat wymagane jest rozważenie wdrożenia leczenia, początkowo zachowawczego, z zastosowaniem rehabilitacji i ewentualnie wkładek ortopedycznych. Niektórzy pacjenci ze względu na występujące dolegliwości bólowe, szczególnie tyłostopia, wymagają leczenia z wykorzystaniem leków przeciwbólowych, przeciwzapalnych lub także fizykoterapii. Brak postępu w leczeniu zachowawczym wymaga rozważenia wdrożenia leczenia operacyjnego, które musi być indywidualnie dopasowane do pacjenta. Najczęściej stosowanym zabiegiem jest arthroereza stawu skokowo-piętowego, połączona opcjonalnie z wydłużeniem ścięgna Achillesa. W utrwalonych deformacjach lub wrodzonych stopach płasko-koślawych wykonuje się także korygujące zabiegi kostne, połączone najczęściej z procedurami na tkankach miękkich.

Słowa kluczowe: płaskostopie, diagnostyka, leczenie, dzieci

Abstract

Paediatric flat feet are a serious therapeutic problem. During the child's development, the foot is subject to the processes of anatomical and physiological modifications. In small children, the flat foot is a physiological variant. The assessment of the flat foot deformity is based on clinical examination, a podoscope examination and possibly radiological evaluation. Only from the age of about 3 years it is possible to consider the implementation of treatment, initially conservative with rehabilitation and possibly orthotics. Some patients require treatment with analgesics, anti-inflammatory drugs or physiotherapy due to the pain they experience, especially in the hindfoot. The lack of progress in conservative treatment requires consideration of surgical treatment, which must be individually adjusted. Arthroereisis, possibly combined with the elongation of the Achilles tendon, is the most commonly used treatment. In fixed deformities or congenital flat feet, corrective bone procedures are also performed, usually combined with soft tissue procedures.

Keywords: flatfoot, diagnostics, treatment, children

WSTĘP

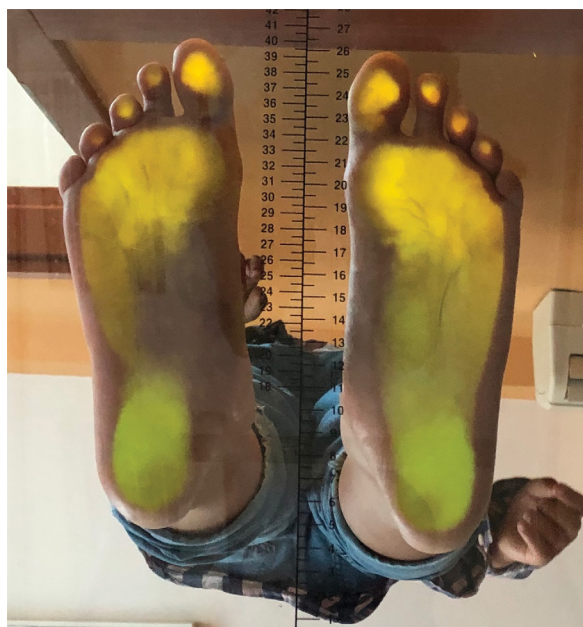Stopy mają udział w statycznym przenoszeniu ciężaru ciała oraz w dynamicznym poruszaniu. W trakcie rozwoju dziecka stopa podlega procesom modyfikacji cech anatomicznych oraz fizjologicznych. Anatomicznie kości stopy można rozpatrywać jako kości stępu, śródstopia i kości palców, funkcjonalnie natomiast stopa obejmuje tylostopie (kość piętowa i skokowa), śródstopie (pozostałe kości stępu) i przodostopie (kości śródstopia i palce). Na mięśnie stopy składają się mięśnie działające na stopę z zewnątrz i mięśnie krótkie stopy. Mięśnie zewnętrzne są zlokalizowane w trzech grupach: przedniej, bocznej i tylnej. Mięśnie grupy przedniej to piszczelowy przedni, prostownik długi palucha i prostownik długi palców. Mięśnie grupy bocznej to mięsień strzałkowy długi i mięsień strzałkowy krótki, a grupy tylnej to zginacz długi palucha, zginacz długi palców i piszczelowy tylny. Mięśnie krótkie układają się w cztery warstwy położone po stronie podeszwy i jedną warstwę położoną grzbietowo. W obrębie stawu skokowo-goleniowego można wyróżnić ruch zgięcia (inaczej zgięcia podeszwy) i ruch prostowania (inaczej zgięcia grzbietowego). Natomiast w stawach stopy dokonuje się ruch połączony zgięcia grzbietowego z pronacją (czyli ewersja) lub zgięcia podeszwy z supinacją (czyli inwersja)⁽¹⁾.

Stopa płasko-koślawą jest fizjologicznym wariantem stopy u małych dzieci. Niemowlęta rodzą się ze stopą płaską, po stronie przyśrodkowej stopy widoczna jest poduszeczka tłuszczowa, również widoczne jest koślawe ustawienie kości piętowej⁽²⁾.

Dopiero rozpoczęcie samodzielnego chodzenia, a tym samym zapoczątkowanie obciążania kończyn dolnych wpływa na kształtowanie się łuku podłużnego stopy oraz korekcję koślawego ustawienia tylostopia. Do 3. roku życia stopa płasko-koślawą jest wariantem fizjologicznym stopy.

Ocenę płaskostopia przeprowadza się na podstawie badania klinicznego, badania na podoskopie i ewentualnego badania radiologicznego⁽³⁾. Stopa płasko-koślawą jest zespołem, na który składają się nadmierne zgięcie podeszwy kości skokowej, nadmierna ruchomość w stawie podskokowym oraz powiązanie: koślawości, rotacji zewnętrznej i zgięcia grzbietowego kości piętowej w stosunku do głowy kości skokowej. Kość łódkowata ustawia się w odwodzeniu i zgięciu grzbietowym w stosunku do kości skokowej, ustawiając całe śródstopie i przodostopie w odwodzeniu i supinacji w stosunku do tylostopia. Ta deformacja powoduje względne skrócenie kolumny bocznej (ryc. 1). Dodatkowo wtórnie może się rozwijać przykurcz ścięgna Achillesa⁽⁴⁾. Istnieje wiele podziałów dotyczących stopy płasko-koślawej u dzieci. Klasyfikacja oparta na typie deformacji i jej przyczynie wyróżnia:

- stopę płasko-koślawą korygującą się (*flexible flatfoot*) – najczęściej spowodowaną dysfunkcją mięśnia piszczelowego tylnego;
- stopę płasko-koślawą korygującą się z towarzyszącym przykurczem ścięgna Achillesa;



Ryc. 1. Badanie stopy z użyciem podoskopu. Stopa lewa płasko-koślawą

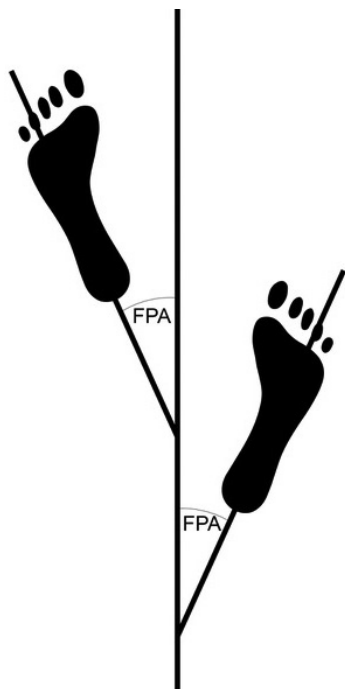
- stopę płasko-koślawą sztywną, której przyczyną może być:
 - kośćciorost skokowo-piętowy lub piętowo-łódkowy,
 - wrodzona stopa płasko-koślawą,
 - stopa płasko-koślawą neurogenną.

WYWIAD I BADANIE

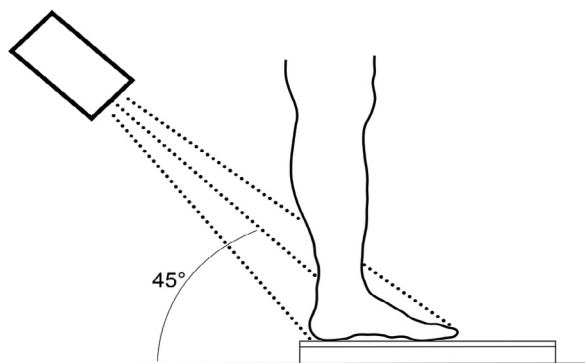
Wywiad powinien uwzględniać wcześniejsze dolegliwości bólowe stopy dziecka oraz przede wszystkim urazy, w tym zwłaszcza np. skręcenia w stawie skokowym. Ważne są też informacje dotyczące wywiadu rodzinnego, szczególnie występowania stóp płasko-koślawych czy nadmiernej wiotkości stawowej mogącej sugerować zespół Marfana czy Ehlersa–Danlosa.

Badanie przedmiotowe powinno obejmować:

- Ocenę deformacji obuwia pacjenta.
- Lokalizację bólu w stosunku do deformacji stopy.
- Ocenę stopnia deformacji, w tym zmniejszenia siły mięśniowej, szczególnie mięśnia piszczelowego tylnego, oraz przykurczów stawowych i mięśniowych, przede wszystkim dotyczących ścięgna Achillesa, a także obecności ewentualnego wzmocnienia napięcia mięśniowego.
- Ocenę umiejscowienia i trwania bólu. Ból jest związany z aktywnością i najczęściej ustępuje przy odciążeniu kończyny dolnej. Bóle w spoczynku i przy odciążeniu nie są typowe i wymagają dalszej diagnostyki w kierunku innym niż stopa płasko-koślawą. Bóle występują najczęściej w okolicy przyśrodkowej podeszwy części śródstopia i ewentualnie ścięgna Achillesa, czasami także w okolicy tylostopia – dotyczy to szczególnie stawu skokowo-piętowego.



FPA – *foot progression angle*, kąt pomiędzy osią długą stopy a kierunkiem marszu.
Ryc. 2. Wyznaczenie kąta FPA



Ryc. 3. Ustawienie stopy w projekcji Harrisa-Beatha

• Ocenę stóp, która powinna zawierać badanie w pozycji bez obciążenia kończyn dolnych i na stojąco. W pozycji stojącej łuk podłużny stopy ulega najczęściej spłaszczeniu fizjologicznemu, jednak z zachowaniem prawidłowej architektury stopy. Badanie to można wykonać z użyciem podoskopu⁽⁵⁾. Ocenę przykurczu ścięgna Achillesa wykonuje się na podstawie testu Silfverskiölda, w którym ocenia się zgięcie grzbietowe w stawie skokowym górnym przy zgięciu i wyproście kolana. Jeżeli zgięcie grzbietowe w stawie skokowym jest mniejsze niż 10 stopni, zarówno przy zgięciu, jak i wyproście stawu kolanowego, świadczy to o przykurczu całego ścięgna Achillesa. Jeżeli zgięcie grzbietowe stawu skokowego jest większe niż 10 stopni przy zgięciu kolana i zmniejsza się znacząco przy wyproście stawu kolanowego, świadczy to o obecności przykurczu mięśnia brzuchatego łydki⁽⁴⁾. Oceny korektywności tyłostopia dokonuje się na podstawie testu stawania na palcach; w pozycji stojącej tyłostopie ustawia się w pozycji koślawej, następnie przy unoszeniu się na palcach ułożenie łuku podłużnego

stopy zmienia ustawienie tyłostopia na neutralne lub na szpawate. W przypadku stopy płaskiej sztywnej łuk się nie unosi, a tyłostopie pozostaje w pozycji koślawej⁽⁶⁾. Ocena chodu polega na obserwacji ewentualnego utykania na kończyny dolne oraz ustawienia rotacyjnego stopy (kąt pomiędzy osią długą stopy a kierunkiem marszu) (kąt FPA – *foot progression angle*), którego norma wynosi 0–30 stopni (ryc. 2).

OBRAZOWANIE RADIOLOGICZNE

Stopa asymptomatyczna nie wymaga obrazowania radiologicznego. Natomiast w przypadku stopy objawowej należy wykonać diagnostykę obrazową^(6,7). W stopie płasko-koślawej dziecięcej wykonuje się projekcję radiologiczną przednio-tylną (*anteroposterior*, AP) stopy oraz projekcję AP stawu skokowego na stojąco. W przypadku podejrzenia koalicji skokowo-piętowej wykonuje się dodatkowo projekcję Harrisa-Beatha (ryc. 3).

W zdjęciach radiologicznych (RTG) stopy dziecięcej wykonanych w kierunku deformacji płasko-koślawej dokonuje się głównie pomiarów kąta Kite'a, kąta nachylenia kości piętowej i skokowej oraz kąta łuku podłużnego stopy⁽⁸⁾ (ryc. 4).

Kąt Kite'a (skokowo-piętowy) – projekcja AP – norma: 15–30° (>30° – tyłostopie koślawe):

- oś długa kości skokowej;
- oś długa kości piętowej⁽⁹⁾ (ryc. 5).

A. Kąt nachylenia kości piętowej (*calcaneal inclination angle*, CIA) – projekcja boczna – norma: 20–30° (<20° – stopa płaska):

- oś długa kości piętowej;
- podłoże.

B. Kąt nachylenia kości skokowej (*talar declination angle*, TDA) – projekcja boczna – norma: 20°:

- oś długa kości skokowej;
- podłoże.

C. Kąt Kite'a boczny (skokowo-piętowy; *talocalcaneal angle*) – projekcja boczna – norma: 35–50° (<35° – tyłostopie koślawe, stopa płaska, wrodzone poziome ustawienie kości skokowej):

- oś długa kości skokowej;
- linia wzdłuż dolnej krawędzi kości piętowej (ewentualnie oś długa kości piętowej).

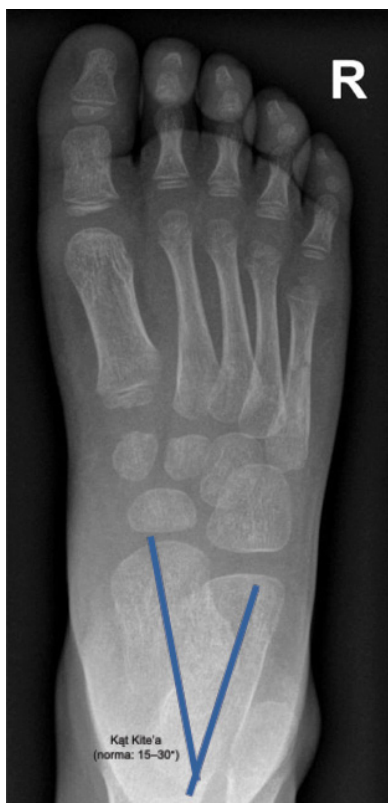D. Kąt łuku podłużnego – projekcja boczna – norma: 150–170° (>170° – prawie równoległe linie; stopa płaska):

- oś długa kości piętowej;
- dolna krawędź V kości śródstopia.

Dodatkowe badania obrazowe stopy, takie jak tomografia komputerowa i rezonans magnetyczny, rzadziej znajdują zastosowanie w diagnostyce stopy płasko-koślawej. Najczęściej wykorzystywane są w ocenie wielkości i lokalizacji koalicji stępu⁽¹⁰⁾.

LECZENIE

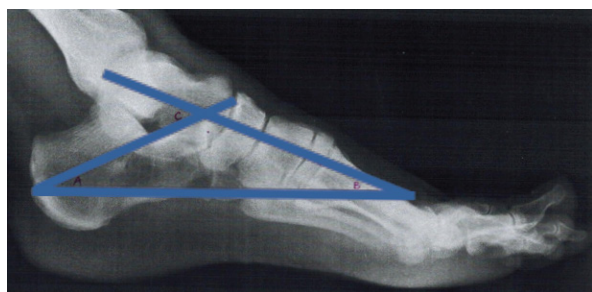W leczeniu zachowawczym stosuje się farmakoterapię, fizykoterapię, zaopatrzenie ortopedyczne (wkładki, ortezy). Skuteczność leczenia zachowawczego zależy od objawów, rodzaju deformacji i wieku dziecka. Leczenie operacyjne



Ryc. 4. Pomiar kąta Kite'a stopy (RTG w projekcji przednio-tylnej)

opiera się na osteotomiach: tylostopia i śródstopia, artroerezie i artrodezie. Szeroki zakres zabiegów daje różny zakres skuteczności i wyników długoterminowych.

Leczenie farmakologiczne w przypadku bólu pojawiającego się przede wszystkim okolicy stępu polega na zastosowaniu leków przeciwbólowych i przeciwzapalnych. Leczenie stopy płasko-koślawej korygującej rozpoczyna się od obserwacji i okresowych kontroli. Występowanie stopy płasko-koślawej po 3. roku życia wymaga wdrożenia leczenia. Przy niewielkich deformacjach pacjenci wymagają rehabilitacji, polegającej na ćwiczeniach mięśni krótkich stopy, stretchingu ścięgna Achillesa oraz rehabilitacji proprioceptywnej. Należy także rozważyć rozpoczęcie stosowania wkładek supinujących, standardowych lub wykonywanych na miarę, które mają za



A – kąt nachylenia kości piętowej (*calcaneal inclination angle*, CIA); B – kąt nachylenia kości skokowej (*talar declination angle*, TDA); C – kąt Kite'a boczny (kąt boczny skokowo-piętowy) (*lateral talocalcaneal angle*, LTA).

Ryc. 5. Pomiar kątów stopy (RTG w projekcji bocznej)

zadanie odciążać przyśrodkowo podszewno tkanki miękkie stopy i podeprzeć w zgięciu grzbietowym kość skokową⁽¹¹⁾. Postępująca korekcja stopy płasko-koślawej może prowadzić do okresowej, a następnie całkowitej rezygnacji z wkładek korygujących oraz stopniowego ograniczania ćwiczeń rehabilitacyjnych na rzecz zajęć sportowych. Skutkiem utrzymującej się deformacji typu stopa płasko-koślawą może być ewentualna kwalifikacja do leczenia operacyjnego po 10. roku życia. Pacjenci ze spastyczną lub wiotką stopą płaską neurogenną mogą zostać zaopatrzeni we wkładki, ortozy, obuwie ortopedyczne. Jednak stosowanie zaopatrzenia ortopedycznego u tych pacjentów uwarunkowane jest obecnością ewentualnych przykurczów stawowych w stopie i stawie skokowym. Mogą im również towarzyszyć zaburzenia czucia, które ograniczają możliwość stosowania zaopatrzenia ortopedycznego. Z tego względu pacjenci ci wymagają często szybkiego leczenia operacyjnego⁽⁴⁾.

LECZENIE CHIRURGICZNE

Leczenie operacyjne stopy płasko-koślawej polega na odtworzeniu prawidłowej anatomii stopy, a szczególnie tylostopia. Dlatego zabiegiem najczęściej wykonywanym obecnie u dzieci jest artroereza stawu skokowo-piętowego z ewentualnym wydłużeniem ścięgna Achillesa. Przede wszystkim dla pacjentów z dużymi, utrwalonymi deformacjami stopy przeznaczone są natomiast zabiegi na tkance kostnej, często połączone z procedurami dotyczącymi tkanek miękkich⁽¹²⁾.

Artroereza stawu skokowo-piętowego to małoinwazyjny zabieg operacyjny, mający na celu dokonanie repozycji w zakresie stawu skokowo-piętowego oraz ograniczenie ruchomości w tym stawie. Procedurę operacyjną wykonuje się z użyciem implantu (tytan, silikon, implant bioabsorbowalny) wprowadzonego do zatoki stępu. Zabieg wykonywany jest przez małe, 1–2-centymetrowe nacięcie ponad boczną stronę zatoki stępu. Na tępo otwiera się zatokę stępu i wprowadza prowadnicę od strony bocznej do przyśrodkowej. Po prowadnicy wprowadza się próbny o różnych rozmiarach. Kontrola RTG w czasie wprowadzania pozwala na ocenę prawidłowości kąta i głębokości osadzenia implantu oraz korekcji deformacji płasko-koślawej. Bezpośrednio po zabiegu pacjent może się poruszać przy pełnym obciążeniu kończyny operowanej⁽¹³⁾.

W zakresie osteotomii kości i usztywnienia stawów (artrodezy) najczęściej wykonuje się osteotomię kości piętowej⁽¹⁴⁾ oraz ewentualnie dodatkowo osteotomię kości klinowej przyśrodkowej i sześcienniej, natomiast artrodezy dotyczą stawu skokowo-piętowego, skokowo-łódkowego i czasami piętowo-sześciennego. Częstymi procedurami chirurgicznymi na tkankach miękkich stopy i stawu skokowego są wydłużenie ścięgna Achillesa, wydłużenie ścięgien strzałkowych oraz wzmocnienie ścięgna mięśnia piszczelowego tylnego.

PODSUMOWANIE

Dziecięca stopa płasko-koślawą może mieć przebieg bezobjawowy na różnych etapach rozwoju dziecka, aż do wystąpienia

sztynnej, bolesnej stopy, która może stanowić skutek deformacji kostnej, choroby neurologicznej lub innej anomalii. Większość dzieci wymaga leczenia zachowawczego z zastosowaniem rehabilitacji i ewentualnie wkładek ortopedycznych. Natomiast stopy niepoddające się długotrwałemu leczeniu zachowawczemu mogą wymagać leczenia operacyjnego (artroerezy, osteotomie, artrodezy). Dokładny wywiad, badanie kliniczne i obrazowanie umożliwiają decyzję dotyczącą sposobu leczenia stopy płasko-koślawej u dzieci.

Konflikt interesów

Autorzy nie zgłaszają żadnych finansowych ani osobistych powiązań z innymi osobami lub organizacjami, które mogłyby negatywnie wpłynąć na treść publikacji oraz rościć sobie prawo do tej publikacji.

Piśmiennictwo

- Ghanem I, Massaad A, Assi A et al.: Understanding the foot's functional anatomy in physiological and pathological conditions: the calcaneopedal unit concept. *J Child Orthop* 2019; 13: 134–146.
- Carr JB 2nd, Yang S, Lather LA: Pediatric pes planus: a state-of-the-art review. *Pediatrics* 2016; 137: e20151230.
- Evans AM, Rome K: A Cochrane review of the evidence for non-surgical interventions for flexible pediatric flat feet. *Eur J Phys Rehabil Med* 2011; 47: 69–89.
- Ford SE, Scannell PB: Pediatric flatfoot: pearls and pitfalls. *Foot Ankle Clin* 2017; 22: 643–656.
- Dare DM, Dodwell ER: Pediatric flatfoot: cause, epidemiology, assessment, and treatment. *Curr Opin Pediatr* 2014; 26: 93–100.
- Kim HW, Weinstein SL: Flatfoot in children: differential diagnosis and management. *Curr Orthop* 2000; 14: 441–447.
- Rodriguez N, Choung DJ, Dobbs MB: Rigid pediatric pes planovalgus: conservative and surgical treatment options. *Clin Podiatr Med Surg* 2010; 27: 79–92.
- Villarroya MA, Esquivel JM, Tomás C et al.: Assessment of the medial longitudinal arch in children and adolescents with obesity: footprints and radiographic study. *Eur J Pediatr* 2009; 168: 559–567.
- Lin YC, Kwon JY, Ghorbanhoseini M et al.: The hindfoot arch: what role does the imager play? *Radiol Clin North Am* 2016; 54: 951–968.
- Bohne WH: Tarsal coalition. *Curr Opin Pediatr* 2001; 13: 29–35.
- Ueki Y, Sakuma E, Wada I: Pathology and management of flexible flat foot in children. *J Orthop Sci* 2019; 24: 9–13.
- Moraleda L, Salcedo M, Bastrom TP et al.: Comparison of the calcaneo-cuboid-cuneiform osteotomies and the calcaneal lengthening osteotomy in the surgical treatment of symptomatic flexible flatfoot. *J Pediatr Orthop* 2012; 32: 821–829.
- Megremis P, Megremis O: Arthroereisis for symptomatic flexible flatfoot deformity in young children: radiological assessment and short-term follow-up. *J Foot Ankle Surg* 2019; 58: 904–915.
- Mosca VS: Calcaneal lengthening for valgus deformity of the hindfoot. Results in children who had severe, symptomatic flatfoot and skewfoot. *J Bone Joint Surg Am* 1995; 77: 500–512.